WERKGROEP
ARTSEN
ADVOCATEN

Technische aspecten van het plaatsen van een heupprothese

- Illustratie van de invloed van de arts.
- dr. R.H.G.P. Van Erve, orthopedisch chirurg

WERKGROEP
ARTSEN
ADVOCATEN

- Orthopedisch chirurg sinds 2000
- Medisch adviseur voor letselschade slachtoffers
  - SMAS (Specialistisch Medisch Advies voor Slachtoffers)
  - Van Erve Orthopedische Expertise en Advies
    - Orthopedische expertisen in arbeidsongeschiktheidszaken
    - Kleine orthopedische keuringen voor bedrijfsartsen
    - Adviezen aan bedrijven betreft voorkoming en herstel van zieke werknemers op orthopedisch vlak.
- Voorzitter WAA
- Lid NOV, AAOS, EFAS, WKO, DOFAA, NVOT, VG

WAA JAARCONGRES 2019

WERKGROEP
ARTSEN
ADVOCATEN

- Bij plaatsen van een heupprothese zijn vele factoren van invloed
- Voorbereiding
- Positionering van de patiënt
- Benadering
- Uitrichten van instrumentarium (reamer)
- Richten van de prothese
- Formaat van de prothese

WAA JAARCONGRES 2019

WERKGROEP
ARTSEN
ADVOCATEN

- Voorbereiding begint in de spreekkamer met het beoordelen van de fysieke conditie van de patiënt.
  - Erg mager, erg dik, gemiddeld, sterk gespierd, weinig gespierd, strak gespannen spieren of niet?
- Dan volgt voorbereiding op basis van de röntgenbeelden
  - Pre-planning, de maat van de prothese wordt bepaald met behulp van templates, eventuele bijzonderheden in de anatomie worden ingecalculeerd (dysplasie, defecten, etc.)

WAA JAARCONGRES 2019

WERKGROEP
ARTSEN
ADVOCATEN

- Op de OK (operatiekamer) wordt de patiënt gepositioneerd afhankelijk van de gekozen benadering
  - Er zijn vele benaderingen die alle veel toegepast worden,
  - Keuze daarvan:
    - Deels op basis van de voorkeur van de chirurg.
    - Deels op basis van de specifieke anatomie van de patiënt.
    - Deels op basis van de gewenste nabehandeling/opnameduur.
    - Deels op basis van de specificaties betreffende de gekozen prothese.

WAA JAARCONGRES 2019

WERKGROEP
ARTSEN
ADVOCATEN

- Bepalen van het zaagvlak
  - De richting van het zaagvlak en de lengte van het resterende deel van het collum femoris (dijbeenhals) is bepalend voor de ruimte die resteert om in te werken en voor de positionering van de steel.

WAA JAARCONGRES 2019

WERKGROEP
ARTSEN
ADVOCATEN

- Instellen van de acetabulumrand
  - Zorgen voor voldoende zicht op de kom zodat de rand daarvan duidelijk zichtbaar is en kan worden bepaald in welke positie de kom wordt geplaatst.
- Bepalen van de richting van de reamer (frees)
  - De richting waarin wordt gefreesd, bepaalt hoe de definitieve kom wordt gepositioneerd
    - Afhankelijk van het type prothese heeft dit meer of minder invloed.
      - Hemisferisch/gecementeerd/conisch, schroefcup/afwijkende vorm ter opvulling defecten.

WERKGROEP
ARTSEN
ADVOCATEN

- Positionering van de kom idealiter in 10 graden anteversie en met de juiste coronale tilt (30-50graden)
- Indien de positie van de kom te veel afwijkt van de ideale positie kan deze interfereren met de omliggende structuren, luxaties veroorzaken of de beweeglijkheid beperken.

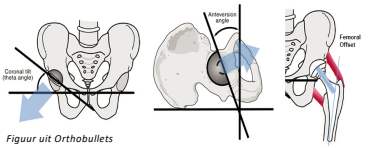

Figuur uit Orthobullets

WERKGROEP
ARTSEN
ADVOCATEN

- Positionering van de steel
  - Hoogte zodanig dat het centrum van rotatie wordt hersteld
  - Passend in de schacht van het femur (dijbeen)
  - Goede rotatie (bij voorkeur 0-10 graden anterversie)
- Keuze van de kop
  - Diameter naar keuze van de chirurg
  - Lengte van de hals afgestemd op de weke delen spanning (tegen luxaties) en de beenlengte (tegen te lang of te kort been)

WERKGROEP
ARTSEN
ADVOCATEN

Parameters	**Normal findings**
Leg length	Acceptable discrepancy of < 1 cm
Horizontal center of rotation	Equal to that of the contralateral hip
Vertical center of rotation	Equal to that of the contralateral hip
Acetabular inclination	Between 30° and 50° (total & resurfacing arthroplasty)
Femoral stem positioning	Neutral alignment with the longitudinal axis of the shaft
Acetabular anteversion (on a lateral radiograph)	Between 5° and 25°
Cement mantle thickness	2–3 mm femoral; no consensus on acetabular mantle thickness (3 mm is suggested)

WERKGROEP
ARTSEN
ADVOCATEN

- Op standaard AP (voor-achterwaartse) röntgenbeelden kan redelijk betrouwbaar de anteversie worden bepaald.

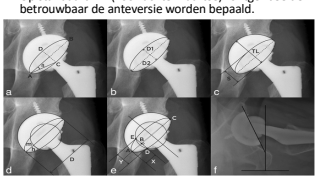

- Park, Yang Soo, Shin, Won Chul, Lee, Sang Min, Kwak, Sang Ho, Bae, Jung Yun, Suh, Kuen Tak, **The best method for evaluating anteversion of the acetabular component after total hip arthroplasty on plain radiographs**. Journal of Orthopaedic Surgery and Research 2018 13:66 https://doi.org/10.1186/s13018-018-0767-4

WERKGROEP
ARTSEN
ADVOCATEN

- Bij deze patiënt is de anteversie te gering.

WERKGROEP
ARTSEN
ADVOCATEN

- Oorzaak van positioneringsfouten is lang niet in alle gevallen onoplettendheid van de chirurg.

WAA JAARCONGRES 2019

WERKGROEP
ARTSEN
ADVOCATEN

- Filmpje voorste benadering (Heerenveen)

WAA JAARCONGRES 2019